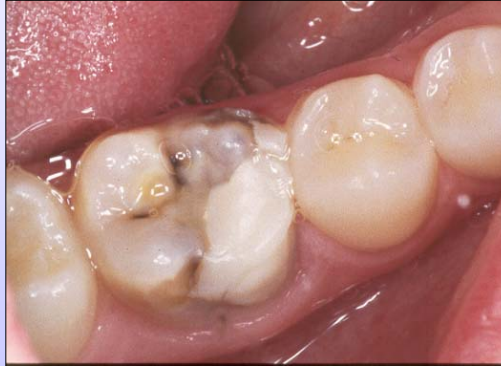

BEHANDLING

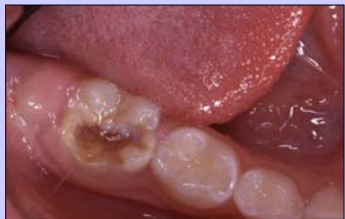1

Lagning ??

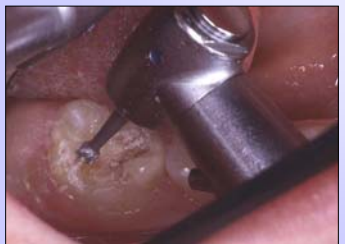

Lagning

- Analgetika
- God anestesi, fördelaktigt att kombinera med lustgas
- Exkavera porös emalj i anslutning till kaviteten



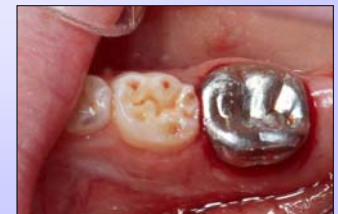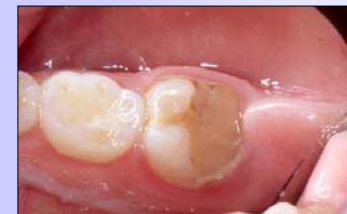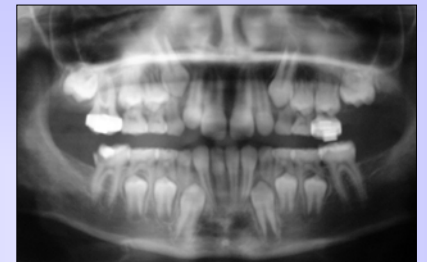Flicka 8 år

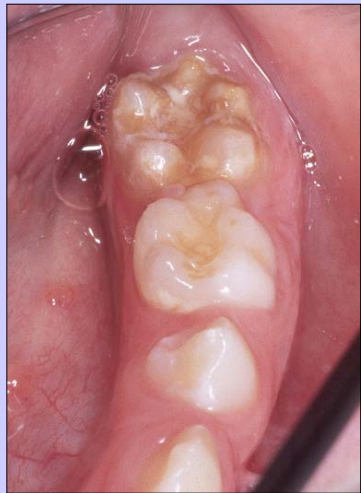

Lagning

- God anestesi, fördelaktigt att kombinera med lustgas
- Exkavera porös emalj i anslutning till kaviteten
- Glasjonomer / Komposit
- Kofferdam
- Laga ej för många gånger, även den duktigaste patienten tröttnar

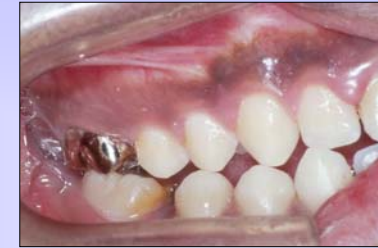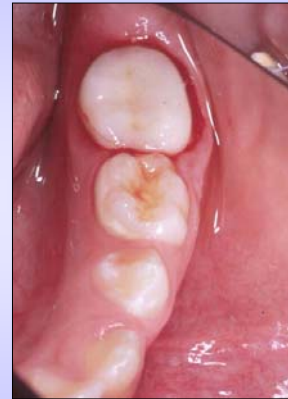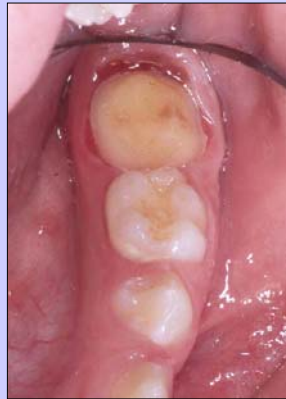Stålkrona





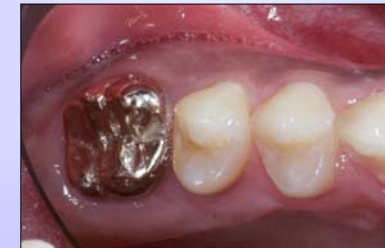Laboratorie-
framställd krona

Pojke 11år

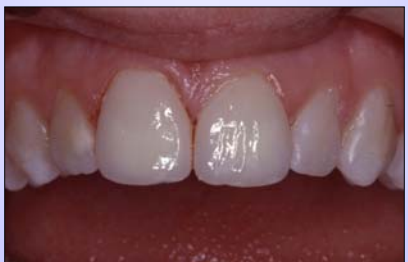
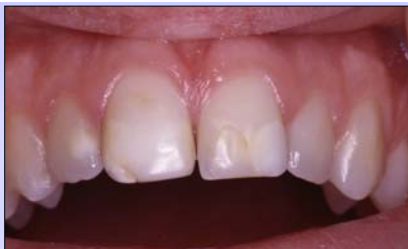
Pojke

16 år



Flicka
15 år



Extraktion

Indikationer:

- Omfattande sönderfall
- Värk, svårigheter att äta och/eller borsta
- Upprepade misslyckande med restaurering

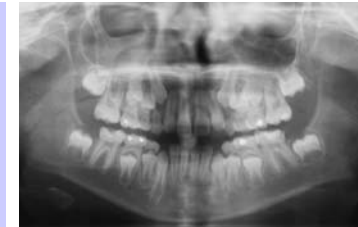Övervägande innan extraktion

- Rätt diagnos?
- Finns alla permanenta tänder?
- Finns visdomständer?
- Platsförhållanden?
- Vad tycker patient och förälder?
- Över- eller underkäke?
- Patientens dentala ålder?
- Munhygien

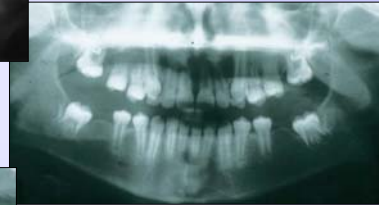
Ortodontisk konsultation

Evaluation of the occlusal development after extraction of hypomineralized permanent first molars

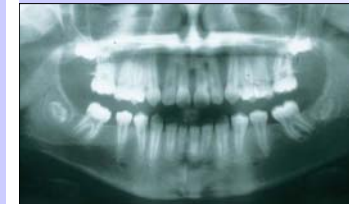Jälevik & Möller, *International Journal of Paediatric Dentistry* 2007; 17: 328-335




Sara
7½ år



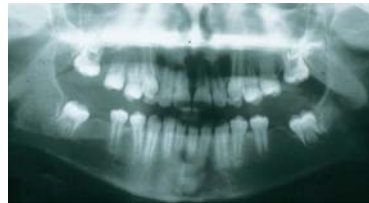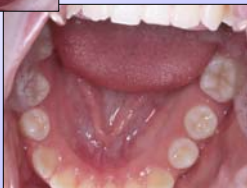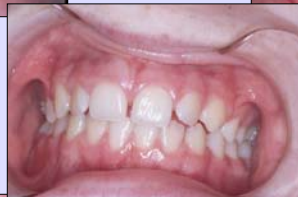9år
½ år postex



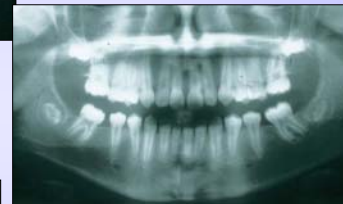10 år
½ år postex



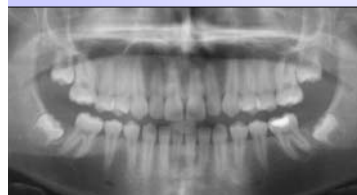Sara
10 år



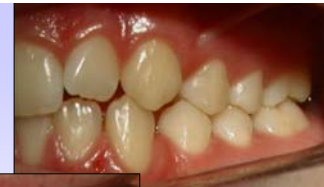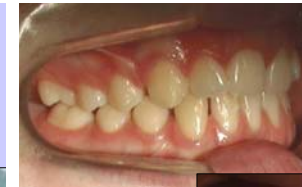10 år
1½ år postex



14 år
5 år postex



Sara
9 år
½ år postex



Sara
14 år
½ år postex



